Rinorrea cerebroespinal

JM Klossek
JP Fontanel
B Bataille
X Dufour

Resumen. – Las rinorreas cerebroespinales son de origen espontáneo, postoperatorio o postraumático. El diagnóstico se basa en la presencia de un goteo nasal claro unilateral, más o menos permanente. La presencia de líquido cefalorraquídeo se confirma por el análisis químico del líquido (β_2-transferrina, glucosa). La exploración radiológica es imprescindible para localizar la pérdida y establecer su causa. La tomografía computadorizada (TC) es el mejor procedimiento, en ocasiones asociada con la resonancia magnética (RM). Una vez establecido el diagnóstico, debe considerarse el cierre quirúrgico. La vía de acceso depende del tamaño de la brecha, de su localización y de las lesiones asociadas.

© 2003 Editions Scientifiques et Médicales Elsevier SAS, París. Todos los derechos reservados.

Palabras clave: rinorrea cerebroespinal, tomografía computadorizada (TC), resonancia magnética (RM), líquido cefalorraquídeo, meningitis.

Introducción

El tratamiento de la rinorrea cerebroespinal se confía cada vez más a los otorrinolaringólogos. De origen espontáneo, traumático o quirúrgico, la rinorrea debe identificarse y localizarse con precisión. Las localizaciones más frecuentes son las fosas anterior y media de la base del cráneo [1], pero algunas rinorreas pueden deberse a una brecha en la fosa media lateral (peñasco) [23]. Las técnicas de diagnóstico por imágenes, en particular la TC y la RM, permiten casi siempre la localización de la fístula, el análisis de los mecanismos involucrados y la elección del tratamiento [28]. En las brechas de origen rinosinusal, el tratamiento quirúrgico en la actualidad se lleva a cabo a menudo por vía endonasal, con un porcentaje elevado de éxito [20]. En este artículo se analizan los métodos diagnósticos y terapéuticos de esta afección.

Reseña anatómica y fisiopatológica

La fosa craneal anterior comprende medialmente la región de la lámina cribosa (fóvea etmoidal), lateralmente el techo frontoetmoidal y por atrás la pared superior del esfenoides. La zona más fina se encuentra en la unión de la inserción superior de la lámina de los cornetes y el tabique nasal [25] *(fig. 1)*. Esta unión frontoetmoidal presenta frecuentes diferencias de altura debido a la estructura de la lámina de los cornetes. Estas variaciones se han confirmado mediante TC y pueden alcanzar de 5 a 7 mm a ambos lados en un mismo paciente [12]. Las fístulas rinosinusales causantes de rinorrea pueden localizarse de la parte superior del seno frontal a la pared posterior del seno esfenoidal. Las brechas de origen otológico se localizan, en la mayoría de los casos, en el peñasco (techo del tímpano, techo del antro, etc.). No obstante, su localización varía según la causa.

1 *TC, corte en incidencia frontal: asimetría del techo frontoetmoidal (flechas: unión entre los huesos frontal y etmoidal).*

BRECHAS DE ORIGEN QUIRÚRGICO

En los procedimientos quirúrgicos endonasales, las brechas se producen sobre todo en el etmoides anterior y la placoda olfatoria [17], mientras que el esfenoides suele estar involucrado cuando se utiliza una vía de acceso externa [18]. Las fístulas quirúrgicas se relacionan con una lesión mucosa y/u ósea de la base del cráneo, habitualmente identificada durante el acto operatorio. En los procedimientos quirúrgicos otológicos u otoneuroquirúrgicos, las brechas se producen en la porción petrosa del temporal y su localización varía según la intervención realizada: mastoides, orificio auditivo interno y laberinto.

Jean-Michel Klossek : Professeur des Universités, praticien hospitalier.
Jean-Pierre Fontanel : Professeur des Universités, praticien hospitalier.
Xavier Dufour : Chef de clinique-assistant des Hôpitaux.
Département otorhinolaryngologique, chirurgie cervico-maxillo-faciale et audiophonologie.
Benoît Bataille : Professeur des Universités, praticien hospitalier, servcie de neurochirurgie.
Hôpital Jean Bernard, centre hospitalier, centre hospitalier universitaire de Poitiers, 2, rue de la Milétrie, 86021 Poitiers cedex, France.

BRECHAS DE ORIGEN ESPONTÁNEO

Reciben este nombre las brechas producidas sin que existan traumatismos o procedimientos quirúrgicos recientes o antiguos. Sin embargo, el término espontáneo es inadecuado, puesto que en los casos descritos en la bibliografía a menudo se indican causas que favorecen su aparición [19]. El seno esfenoidal y la placoda olfatoria son las localizaciones citadas con mayor frecuencia [19]. Habitualmente se diferencian dos tipos de rinorreas: normotensivas o hipertensivas [26]; estas últimas constituyen el 45 % de los casos [30]. Las formas normotensivas pueden asociarse a una malformación congénita, como la persistencia de un conducto hipofisario o de una comunicación entre la fosa cerebral media y el esfenoides [19]. Los tumores de la base (clivus, silla turca) también pueden desencadenar rinorrea a causa de la erosión ósea que provocan. Los tumores que obstruyen la circulación del líquido cefalorraquídeo (LCR) o la estenosis del acueducto de Silvio originarán por el contrario rinorrea hipertensiva [34]. Ésta puede asociarse asimismo con el síndrome de la silla turca vacía [30], el cual también puede presentarse de forma aislada, como un verdadero meningoencefalocele, con lisis del piso selar de origen aparentemente primario.

En las rinorreas de origen otológico, debe buscarse la displasia de Mondini así como malformaciones del acueducto de la cóclea o del vestíbulo.

BRECHAS DE ORIGEN TRAUMÁTICO

Pueden producirse en cualquier localización [27], a menudo con relación a la intensidad del traumatismo. Se manifiestan mediante desgarro de la meninge cortical o un arrancamiento de la vaina meníngea de los nervios craneales a su paso a través de la base del cráneo. Pueden ponerse de manifiesto inmediatamente después del traumatismo o, a veces, meses o incluso años más tarde. En aproximadamente el 75 % de los casos se produce una cicatrización espontánea con desaparición de la rinorrea semanas después del traumatismo [10]. La calidad de la cicatrización es variable y, en ocasiones, defectuosa, lo que puede originar la reaparición secundaria de rinorrea debido a la hipertensión del LCR en contacto con la cicatriz.

En la fosa media, que lateralmente comprende sobre todo el peñasco, una brecha (en particular si la permeabilidad tubaria es elevada) puede manifestarse por rinorrea posterior o anteroposterior, cuyo diagnóstico con frecuencia es difícil. Sus localizaciones son múltiples: antro, ático, celdas mastoideas. Esta diversidad pone de manifiesto la importancia de una exploración minuciosa de toda la base del cráneo.

Diagnóstico

En caso de rinorrea activa, el diagnóstico comprende dos fases: confirmar la pérdida de LCR y localizarla e investigar su causa. Cualquiera que sea su mecanismo, las rinorreas cerebroespinales implican una solución de continuidad entre el espacio subaracnoideo y las cavidades nasosinusales u otológicas.

CONFIRMAR LA PÉRDIDA DE LÍQUIDO CEFALORRAQUÍDEO

En su forma típica, la rinorrea cerebroespinal se manifiesta por un goteo nasal acuoso constante, casi siempre unilateral [33]; las formas bilaterales son infrecuentes o excepcionales en las rinorreas espontáneas. Cuando se asocia con epistaxis, el diagnóstico puede ser más difícil. La persistencia del goteo, a pesar de la colocación de una mecha, y el aclaramiento de la epistaxis constituyen signos de alerta que deben llevar a investigar la pérdida de LCR. A veces, los síntomas resultan engañosos si el goteo es mínimo e intermitente. En ocasiones existe sensación de rinorrea posterior, en particular cuando su origen es otológico. Otras veces, el goteo pasa inadvertido y la fístula se pone de manifiesto por una complicación infecciosa (meningitis). Por último, se debe informar al paciente de la posibilidad de que aparezca rinorrea varios días después de una intervención quirúrgica otorrinolaringológica o neuroquirúrgica o de un traumatismo craneal.

Una vez identificada la rinorrea, la detección de glucosa mediante un análisis bioquímico del líquido obtenido, no contaminado con sangre, con una tira reactiva urinaria, refuerza la sospecha diagnóstica. Sin embargo, los falsos positivos son frecuentes (20 a 30 %), lo cual justifica, para algunos autores, la práctica de una prueba específica para detectar β_2-transferrina [28]. Esta prueba tiene especial valor en casos dudosos o cuando las pérdidas son mínimas e intermitentes. Puede llevarse a cabo junto con un examen por RM con cisternografía [32]. La β_2-transferrina es una proteína del LCR que, tras la supresión de sus radicales ácidos por una neuraminidasa, es reducida a una forma isofórmica. Para que la especificidad de la prueba sea máxima se requiere una inmunoelectroforesis del líquido recogido [4]. En la práctica, el líquido se recoge mediante un bastoncillo de algodón o una mecha absorbente. La centrifugación a gran velocidad permite extraer el líquido, que a continuación es analizado. Dada la precisión de este análisis, no es necesaria una prueba sanguínea en suero de control. La especificidad de esta prueba es excelente, pero sólo puede llevarse a cabo en algunos centros, lo que descarta su utilización en rinorreas detectadas en el intraoperatorio. En este caso, sólo el descubrimiento por parte del cirujano puede orientar el diagnóstico. Las rinorreas de origen otológico se manifiestan por un flujo posterior, que puede identificarse mediante endoscopia de la nasofaringe y de los orificios tubotimpánicos [23].

LOCALIZAR LA RINORREA E INVESTIGAR SU CAUSA

La endoscopia nasal contribuye a localizar el lado en que se produce la pérdida y a menudo permite precisar su origen (meato medio, meato superior, receso esfenoetmoidal). Cuando el goteo es mínimo, pueden ser necesarias algunas maniobras para ponerlo de manifiesto, como sentar al paciente con la cabeza inclinada hacia adelante y comprimir las yugulares cervicales a fin de poner al descubierto o aumentar la rinorrea. Si bien las causas más frecuentes de rinorrea nasal son traumáticas y quirúrgicas, las formas espontáneas no son excepcionales [19].

En las rinorreas de origen otológico, las causas son similares, traumáticas, quirúrgicas y con menos frecuencia espontáneas.

La etiología es evidente después de un traumatismo o de una intervención quirúrgica, en los que la rinorrea puede estar causada por una efracción incluso mínima. En las pérdidas espontáneas (ausencia de malformación, infección, traumatismo o tumor), el mecanismo involucrado es una hipertensión progresiva del LCR (que puede estar acentuada por el sobrepeso o el uso de ropa ceñida) que provoca erosión ósea [19]. Los granulomas aracnoideos en la base del cráneo pueden también erosionar el hueso [15]. El escaso número de casos publicados no permite, sin embargo, una descripción más detallada de sus características fenotípicas. No obstante, siempre debe investigarse la causa de hipertensión del LCR mediante RM en busca de un tumor o una malformación.

EXAMEN CLÍNICO

■ *En la consulta*

El examen debe ser minucioso y centrarse en la exploración de la cavidad nasal y la nasofaringe. Cuando el goteo es abundante, la rinorrea se confirma fácilmente y se observa

en la rinoscopia anterior. No obstante, independientemente de la forma de presentación, la endoscopia nasal es imprescindible y requiere una técnica rigurosa. El empleo de lentes finas (2,7 mm) facilita la identificación del origen de la pérdida. Deben inspeccionarse los meatos medio y superior, la hendidura olfatoria y el receso esfenoetmoidal, si es necesario con el paciente sentado con la cabeza hacia adelante o en decúbito ventral. En algunos casos, la rinorrea no es visible y el paciente describe una sensación de humedad en la cavidad nasal, acompañada a veces por un leve sabor dulzón en la parte posterior de la garganta. En las brechas de origen otológico, el diagnóstico es más difícil cuando no existen antecedentes (cirugía, traumatismo).

El examen otoscópico es casi siempre normal, aunque a veces se observa un derrame intratimpánico y la endoscopia nasal, a menudo, revela la salida de líquido por el orificio timpánico. El análisis bioquímico del líquido permite confirmar la presencia de glucosa. Mediante una tira reactiva para análisis urinario es posible obtener en la consulta una respuesta rápida semicuantitativa sobre la presencia de glucosa en el líquido. Su positividad tiene valor diagnóstico si la historia clínica es compatible, puesto que pueden producirse falsos positivos a causa de la presencia de glucosa en las secreciones nasales. Cuando la rinorrea es mínima, el análisis de la secreción nasal, recogida en un papel absorbente fino, permite la detección de la β_2-transferrina, que es específica del LCR.

■ *Durante un procedimiento quirúrgico*

A veces, la pérdida de LCR se diagnostica fácilmente por la presencia de un líquido claro. Inicialmente abundante, disminuye al cabo de unos minutos para convertirse en un fino hilillo claro mezclado con sangre, que no tiende a coagular espontáneamente. El diagnóstico suele ser más difícil cuando el campo quirúrgico es hemorrágico, la mucosa está muy inflamada o existe una lesión craneoencefálica. En cualquier intervención quirúrgica realizada en la base del cráneo debe llevarse a cabo un examen exhaustivo de las cavidades operatorias a fin de verificar que no existen brechas en esta región.

EXÁMENES COMPLEMENTARIOS

■ *Técnicas de diagnóstico por imágenes (fig. 2)*

En las brechas de origen rinosinusal, después de una endoscopia cuidadosa, debe realizarse una TC, procedimiento excelente para localizar la fístula. Los cortes deben ser milimétricos, centrados en la región donde se sospecha la lesión o en toda la base del cráneo: desde el vértice del seno frontal hasta la pared posterior del seno esfenoidal. Se requieren incidencias múltiples: frontal, transversal y sagitales *(figs. 3, 4)*. Las ventanas óseas permiten un análisis preciso incluso de las estructuras óseas más finas. Las ventanas parenquimatosas pueden revelar anomalías meningoencefálicas.

Si se ha localizado la pérdida, las técnicas de diagnóstico por imágenes permiten determinar el mecanismo, la presencia y el tamaño de uno o varios defectos óseos, la existencia de un meningocele *(figs. 4, 5)* y de posibles fracturas, sobre todo en caso de traumatismo. También permiten descubrir un tumor o una malformación. Excepcionalmente, cuando no se observa ninguna brecha, se requieren exámenes complementarios. La RM es un examen complementario de gran utilidad que en ocasiones permite descubrir, tras una inyección, la pérdida de LCR sin anomalías óseas en la TC [13, 14]. También puede identificar la presencia de un tumor, de una anomalía de las cavidades ventriculares o de un despegamiento encefálico. Entre las secuencias de exploración, la secuencia T2 es la más útil, puesto que el LCR se traduce por un aumento de la intensidad de señal *(fig. 6)*. Por último, la RM con secuencia de flujo tiene la ventaja de aumentar las probabilidades de identificar una brecha activa [28]. La RM puede asociarse con la cisternografía, lo que permite diferenciar las señales correspondientes a los espacios subaracnoideos y a las celdas aéreas [14].

La cisternografía isotópica es más invasiva, puesto que requiere la inyección intratecal de una sustancia radiactiva (tecnecio 99m). No se justifica la práctica de este complejo examen de forma sistemática. Aunque algunos autores lo recomiendan en casos difíciles, puede sustituirse por otras exploraciones más eficaces [31], si bien la presencia del marca-

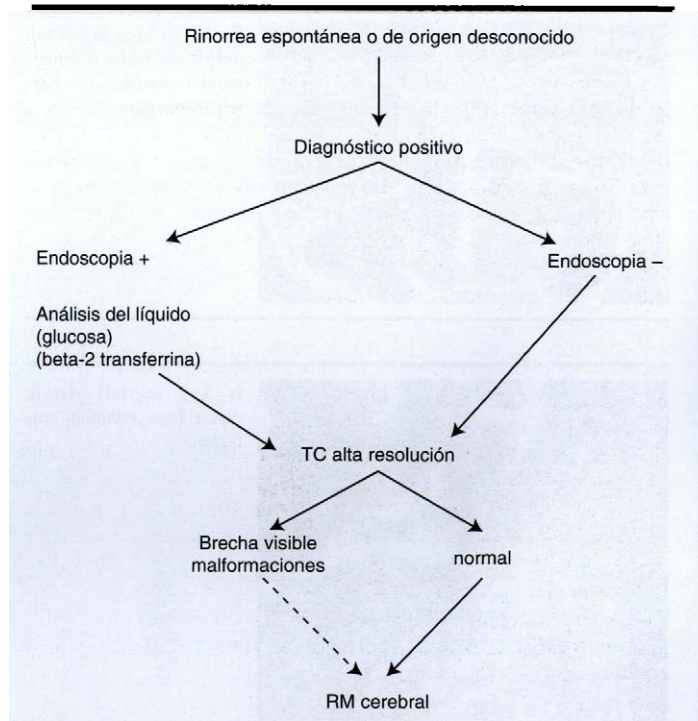

2 *Exploración ante una brecha espontánea o de origen desconocido. TC: tomografía computadorizada; RM: resonancia magnética.*

3 *TC, incidencia sagital: fístula del techo frontoetmoidal.*

4 *TC, incidencia frontal: fístula del techo frontoetmoidal derecho con meningocele.*

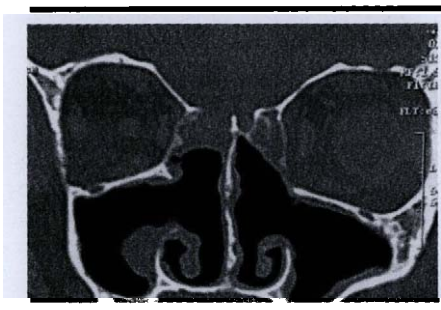

5 *TC, incidencia frontal: fístula del techo frontoetmoidal derecho con hernia meníngea.*

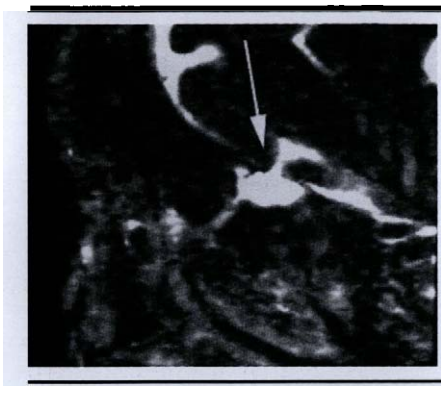

6 *RM sagital: fístula espontánea etmoidal anterior.*

dor en las secreciones nasales indica la existencia inequívoca de una brecha.

En caso de rinorreas de origen otológico, la búsqueda de una solución de continuidad de las estructuras petrosas se facilita mediante la TC con cortes milimétricos eventualmente superpuestos.

■ *Métodos de tinción del líquido cefalorraquídeo*

La inyección intratecal de fluoresceína es la principal técnica utilizada en la actualidad.

En algunos países su uso es limitado debido al riesgo potencial de reacciones adversas. Por estos datos contradictorios, su empleo se reserva para casos difíciles o durante el intraoperatorio, cuando fracasan las maniobras de compresión venosa o la colocación del paciente en declive [21]. Los principios de la técnica deben respetarse rigurosamente. El método más utilizado es, al parecer, el del equipo de Graz [24], que ha publicado varios cientos de casos. Consiste en la extracción mediante un catéter lumbar de 10 ml de LCR, a los que se añaden 0,2 a 0,5 ml de una solución de fluoresceína al 5 %. A continuación, se reinyecta lentamente la solución a través del catéter y se examina el campo quirúrgico, si es necesario con el paciente en posición de Trendelenburg. En principio, la tinción es evidente, pero algunos autores realizan el examen endonasal con luz ultravioleta para facilitar la localización del origen de la pérdida. Sin embargo, algunos trabajos franceses publicados sobre el tema [9, 28] son menos entusiastas que otras publicaciones que recomiendan su empleo y aseguran su inocuidad [21, 22]. Asimismo, en la práctica, una exploración mediante TC de calidad y una disección fina de las zonas sospechosas, si es necesario después de la ablación de la mucosa que las recubre, permiten a menudo localizar el punto de pérdida.

Tratamiento

La conducta terapéutica frente a una rinorrea cerebroespinal depende de las circunstancias de aparición y de detección. El objetivo es el cierre hermético de la brecha para evitar la contaminación de los espacios subaracnoideos por la flora de las cavidades nasales y timpánicas.

Según el contexto de aparición de la brecha puede plantearse un tratamiento farmacológico antes y después de la reparación de la brecha, para disminuir la presión del LCR y prevenir el riesgo de infección. Estas medidas se detallan según cada situación y se describen con los procedimientos quirúrgicos, puesto que no son aplicables de forma sistemática. Asimismo, debe considerarse la prescripción de antibioticoterapia en presencia de una pérdida de LCR.

TÉCNICAS QUIRÚRGICAS

Para las rinorreas de origen rinosinusal se han descrito diversas técnicas que utilizan las vías endonasal, neuroquirúrgica o ambas. La elección depende de la localización de la pérdida, así como de las preferencias y la experiencia del cirujano [35]. Para las rinorreas de origen timpánico se emplea una vía de acceso otológica u otoneuroquirúrgica.

BRECHA Y VÍA DE ACCESO QUIRÚRGICO
(cuadro I)

Por vía endonasal, el empleo de un endoscopio permite el acceso a casi todas las regiones involucradas. Sólo la parte superior de la pared posterior del seno frontal constituye un límite, aunque se practique un fresado del piso para aumentar su accesibilidad. Algunos prefieren emplear un microscopio, que permite la manipulación instrumental con ambas manos en el campo quirúrgico. No obstante, la visión directa que proporciona reduce su área de extensión cuando se desea una visión lateral.

La vía externa, subfrontal o lateral, es más útil en los traumatismos complejos de la base del cráneo o cuando no puede emplearse la vía endonasal. En todos los casos debe prevenirse al paciente o a su entorno de esta posibilidad y, en particular, de la necesidad de completar una vía endonasal por una vía externa en caso de que se planteen dificultades. A continuación se describen y analizan, de forma esquemática, algunas situaciones habituales.

SALIDA DE LCR DURANTE UN PROCEDIMIENTO QUIRÚRGICO ENDONASAL

Algunas regiones suelen considerarse zonas de riesgo debido a las estructuras óseas que las conforman y a la instrumentación requerida para acceder a ellas. Dichas regiones son la unión entre la pared posterior del seno frontal y el techo horizontal frontoetmoidal, el conducto de la arteria etmoidal anterior y la zona anterior de la inserción superior de la lámina de los cornetes [12]. En estos casos, el diagnóstico se establece durante la intervención. La inspección de la región sospechosa permite confirmar la presencia de una brecha ósea y/o de una lesión meningoencefálica. La técnica de reparación quirúrgica *(fig. 7)* se lleva a cabo según el resultado de esta inspección [9]. En caso de rinorrea simple, sin defecto óseo, la colocación de una porción de mucosa nasal o sinusal a menudo es suficiente para detener la pérdida. A falta de estudios comparativos disponibles, el empleo de pegamento biológico para mantener el fragmento en su lugar no parece indispensable. Se coloca una mecha para bloquear el injerto y se mantiene durante varios días (4 a 8 días); en las series publicadas se ha utilizado ampliamente [2, 17, 29]. Si no hay hipertensión del LCR, no es necesario el drenaje lumbar [7]. La indicación de antibioticoterapia sigue siendo motivo de controversia, aunque algunos equipos la recomiendan [11]. Si no existe contaminación macroscópica del área quirúrgica (secreciones purulentas endonasales) no se justifica la antibioticoterapia. Por el contrario, si se prescribe este tratamiento debe dirigirse a los gérmenes identificados habitualmente en las meningitis o los abscesos cerebrales de origen otorrinolaringológico y, en su

Cuadro I. – Vías de acceso quirúrgico y localización de las fístulas.

	Endonasal	Externa
Localización frontal	+/–	++
Localización etmoidal	++	+
Localización esfenoidal	++	–

caso, modificarse según los resultados de las muestras obtenidas del área quirúrgica durante la intervención.

Si existe una brecha ósea, es conveniente colocar un injerto óseo o cartilaginoso obtenido del cornete medio o del tabique nasal para asegurar una hermeticidad adecuada. Lo ideal es deslizar el injerto por arriba de la brecha ósea después de despegar cuidadosamente la duramadre adyacente, para que la presión ejercida por las estructuras vecinas asegure la hermeticidad. Cuando no es posible despegar la duramadre, se coloca simplemente el injerto sobre la brecha ósea. Algunos autores han propuesto el empleo de grasa abdominal, sobre todo cuando existe una amplia área de despegamiento por arriba de la brecha y en determinadas localizaciones, como el esfenoides [27]. La grasa se sujeta mediante una lámina de silastic y se bloquea con una mecha compresiva en la cavidad nasal que se deja colocada durante 4 a 6 días.

RINORREA POSTOPERATORIA DESPUÉS DE CIRUGÍA ENDONASAL

La rinorrea se diagnostica un tiempo después del procedimiento quirúrgico. El análisis del desarrollo de la intervención por el cirujano permite en ocasiones orientar la causa. Si es posible, la endoscopia nasal después de retirar las mechas o los tapones puede revelar el origen de la pérdida y guiar su tratamiento. En caso de dudas, si el estado del paciente permite su realización, una TC ayuda a localizar la brecha y puede poner de manifiesto lesiones meningoencefálicas (contusión, hematoma, absceso). El tratamiento depende de la situación del paciente, del tamaño de la brecha y de las lesiones asociadas. Aunque infrecuente, es posible la interrupción espontánea de la pérdida, incluso cuando existen importantes lesiones meningoencefálicas asociadas. Esta mejoría no exime de realizar un control mediante TC, que a veces revela defectos óseos de consideración que requieren reparación. Habitualmente, el goteo persiste y es necesaria una intervención de cierre, sobre todo cuando existe una brecha ósea visible en la TC o el examen endonasal confirma la presencia de rinorrea.

Si las estructuras óseas no están muy destruidas, la reintervención se lleva a cabo por vía endonasal, adecuando la técnica de reparación al tamaño y a la localización de la brecha (injerto mucoso, óseo, cartilaginoso). El objetivo es el cierre hermético de la brecha.

La cirugía hipofisaria constituye un caso particular, puesto que a la afección tratada a veces se asocian anomalías por presión (quiste aracnoideo, síndrome de la silla turca vacía). En estos casos puede requerirse el llenado mediante grasa abdominal o tejido muscular y la colocación de un injerto óseo; también se ha empleado con éxito tejido muscular o aponeurótico [28]. En este caso, algunos autores recomiendan la prescripción de antibioticoterapia. Las medidas postoperatorias dependen de las preferencias del cirujano, que en general indica la supresión de los medios de contención endonasal entre el 3° y el 8° días.

RINORREA DESPUÉS DE LA CIRUGÍA POR VÍA EXTERNA

Después de la resección de un tumor por vía subfrontal puede aparecer rinorrea como consecuencia de un defecto en la reconstrucción de la base del cráneo. Esta rinorrea, en particular si es precoz, puede detenerse rápidamente y requerir sólo seguimiento clínico, con control endonasal endoscópico detallado de la cavidad operatoria y, sobre todo, la reconstrucción de la base del cráneo. Por el contrario, si la rinorrea es abundante, es necesaria una reintervención inmediata, bien por vía endonasal bien por vía externa, como en la intervención inicial, después de realizar un control endoscópico para localizar el origen de la pérdida.

RINORREA ASOCIADA A UN MENINGOCELE O DE ORIGEN DESCONOCIDO

La técnica es idéntica y el meningocele se trata en el mismo tiempo quirúrgico, bien mediante su reparación, cuando es de pequeño tamaño, bien mediante sección de la bolsa meníngea cuando es posible.

RINORREA POSTRAUMÁTICA

La conducta terapéutica es motivo de controversia debido a la falta de consenso sobre la necesidad de intervenir y sobre la prescripción de antibióticos. Del análisis de la bibliografía no se deduce una respuesta inequívoca a estos interrogantes [3, 10]. Los estudios publicados reflejan más la práctica habitual de las diversas escuelas que el resultado de estudios de metodología rigurosa. En todos los casos, es imprescindible realizar una exploración radiológica para localizar el origen de la pérdida, a veces múltiple. En caso de gran destrucción de la fosa anterior y/o media, la reducción quirúrgica se lleva a cabo por la vía de acceso más adecuada a la reparación de las lesiones óseas. La vía endonasal sigue estando indicada, en particular para las brechas esfenoidales posteriores. Por el contrario, en caso de una gran pérdida de sustancia del seno

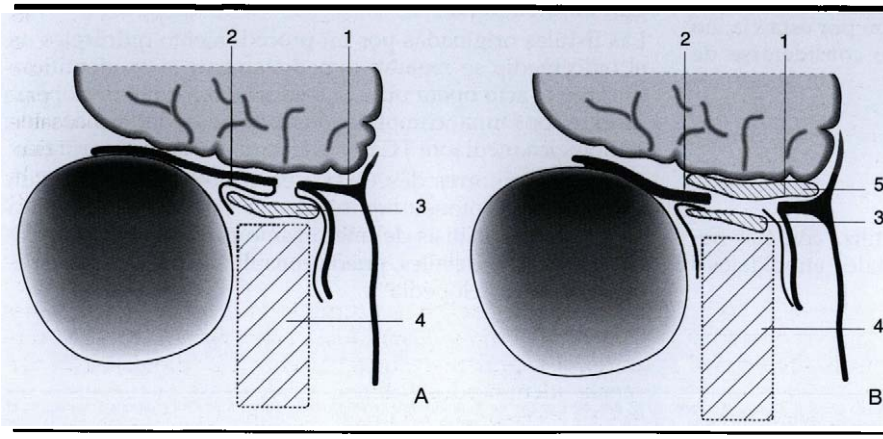

7 *Esquema de los procedimientos de cierre de las fístulas etmoidales (A, B). 1. Techo óseo; 2. mucosa sinusal; 3. injerto mucoso; 4. mecha o tapón; 5. injerto cartilaginoso u óseo.*

frontal o de un traumatismo complejo orbitoetmoidal se recomienda el acceso externo. En ocasiones puede emplearse una combinación de ambas vías. Por el contrario, si la pérdida de sustancia es mínima, algunos autores consideran que es suficiente un simple seguimiento, con observación del paciente durante 10 días, como máximo, sin realizar procedimiento quirúrgico alguno. Después de este lapso, el riesgo de meningitis aumenta, por lo que debe efectuarse una intervención quirúrgica exploratoria y de cierre [10]. Para otros, el llenado de la brecha es sistemático, cualquiera que sea su tamaño, para evitar el riesgo de infección posterior. Ningún estudio permite objetivamente decidirse por una de estas actitudes. Actualmente, la conducta más aceptable es analizar cada caso en un marco multidisciplinario (otorrinolaringólogo, neurocirujano y especialista en enfermedades infecciosas). La necesidad de antibioticoterapia es difícil de establecer, en particular después de los metaanálisis de Brodie y Moralee, quienes llegaron a la conclusión de que la antibioticoterapia carece de valor, dado que ningún estudio disponible en la actualidad presenta bases estadísticas que permitan una respuesta definitiva [5]. Además, estas conclusiones se deben tomar con prudencia, puesto que se trata de un análisis de publicaciones diversas y que a menudo no informan adecuadamente sobre los tratamientos realizados. Algunos grupos de expertos no aconsejan la antibioticoprofilaxis en las fracturas de la base del cráneo con rinorrea. Cualquiera que sea la conducta escogida, el paciente debe ser informado de los riesgos de infección a largo plazo de una brecha postraumática, incluso tratada quirúrgicamente.

EVOLUCIÓN Y SEGUIMIENTO A LARGO PLAZO [16]

Una vez tratada la rinorrea, el paciente debe someterse a un control, tras un período mínimo de 1 año, debido a la posibilidad de recidivas; tanto el paciente como el médico deben conocer este riesgo [16]. Durante la consulta, la endoscopia nasal permite verificar la calidad del cierre y la ausencia de recidiva. Cuando se realiza un control radiológico, a menudo se comprueba la resorción de los injertos óseos y/o cartilaginosos colocados e, incluso, su completa desaparición en los años siguientes.

Cuando se produce una recidiva, es imprescindible realizar un análisis de su mecanismo para decidir la estrategia terapéutica. Es el caso, por ejemplo, de una recidiva precoz, en la que suele haber un defecto de hermeticidad en la reparación [8]. En esta situación, en la que a veces se produce el cese de la pérdida al cabo de unos días, se opta por la reparación quirúrgica si se considera que el taponamiento es insuficiente. Sólo un análisis objetivo de la primera intervención permite determinar la necesidad y/o el momento de la reintervención. Si la pérdida reaparece varias semanas o meses después de la cirugía, la exploración de la recidiva debe realizarse siguiendo las mismas reglas descritas previamente. La elección de la técnica de cierre depende de su causa y de la experiencia del cirujano. El fracaso inicial de la vía endonasal no excluye en absoluto la reintervención por esta vía; no obstante, el acceso por vía externa debe considerarse de acuerdo con la experiencia del cirujano.

VÍA EXTERNA

■ *Rinorrea de origen rinosinusal*

La vía de acceso subfrontal es la que se utiliza con más frecuencia para la reparación de brechas frontales, etmoidales o esfenoidales.

La incisión cutánea bicoronal permite el despegamiento del revestimiento cutáneo de toda la región frontal. La trepanación ósea se efectúa por arriba de la proyección de los senos frontales, salvo si existe una gran neumatización, en cuyo caso puede hacerse a través de la cavidad sinusal. El despegamiento meníngeo se realiza hasta la zona donde se localiza la brecha. La exposición de la superficie ósea depende del resultado de una exploración radiológica completa de la base del cráneo. En caso de brecha aislada del seno frontal puede ser suficiente la exposición de su pared posterior; en la región etmoidal, la exposición se prolonga hacia un lado, con frecuencia asociada a la sección de los filetes olfatorios homolaterales. En las brechas mediales y posteriores puede requerirse un despegamiento bilateral, con sección también bilateral de los filetes olfatorios, que originará una anosmia irreversible. Finalmente, en las brechas esfenoidales se requiere el despegamiento amplio de la duramadre hacia atrás, en particular si la disección debe realizarse hasta la cara posterior del esfenoides. La reparación consiste en una plastia dural y la colocación de un injerto óseo para asegurar la hermeticidad a largo plazo. El tamaño de la brecha y de las lesiones asociadas determina la elección del método de reconstrucción, que será más complejo si la disyunción craneofacial es extensa. Si el seno frontal está abierto, se requiere una cranealización minuciosa, con obturación del conducto nasofrontal en el piso para garantizar una perfecta cicatrización.

También pueden utilizarse vías de acceso rinológicas, bien supraetmoidal, bien transfrontal. El acceso a la pared posterior del seno frontal, tras retirar el colgajo óseo obtenido de uno o de ambos senos frontales, permite una amplia apertura sobre la pared posterior del seno frontal. Para acceder a la fosa anterior se procede al despegamiento, más o menos amplio, de la cintilla olfatoria, a ras de la lámina cribosa. Una vez localizada la fístula, se repara mediante un injerto óseo con un colgajo de periostio frontal. Si es necesario puede complementarse con tejido graso o musculoaponeurótico. Antes de volver a colocar el colgajo de la pared frontal anterior se retira cuidadosamente la mucosa del seno frontal.

■ *Rinorrea de origen timpánico*

En las rinorreas traumáticas, la conducta es similar a la planteada para las fracturas de la base del cráneo. Cuando la brecha es accesible, la vía de acceso que se recomienda para la exploración quirúrgica es la otoneuroquirúrgica. Una mastoidectomía asociada a una exploración de la caja del tímpano permite analizar las zonas más a menudo afectadas (techo del antro, techo del tímpano, fosa oval). La parte superior del peñasco se explora, si es necesario, por vía suprapetrosa. Estas diferentes vías disminuyen de manera significativa la necesidad de recurrir a una vía neuroquirúrgica infratemporal.

Las fístulas originadas por un procedimiento quirúrgico en el oído medio se reparan inmediatamente si se identifican durante el acto operatorio. Si se descubren en el postoperatorio o por una complicación infecciosa, la exploración radiológica mediante TC precede y guía el cierre quirúrgico.

En caso de rinorrea descubierta en el postoperatorio de un procedimiento otoneuroquirúrgico, la estrategia terapéutica se basa en el análisis del mecanismo causante de su aparición. Para más detalles, puede consultarse un artículo específico de la enciclopedia [6].

Cualquier referencia a este artículo debe incluir la mención del artículo original: Klossek JM, Fontanel JP, Bataille B et Dufour X. Rhinorrhée cérébrospinale. Encycl Méd Chir (Editions Scientifiques et Médicales Elsevier SAS, Paris, tous droits réservés), Oto-rhino-laryngologie, 20-365-A-10, 2003, 8 p.

Bibliografía

[1] Anand VK, Murali RK, Glasgold MJ. Surgical decisions in the management of cerebrospinal fluid rhinorrhoea. *Rhinology* 1995 ; 33 : 212-218

[2] Bachert C, Verhaeghe B, van Cauwenberge P, Daele J. Endoscopic endonasal surgery (EES) in skull base repairs and CSF leakage. *Acta Otorhinolaryngol Belg* 2000 ; 54 : 179-189

[3] Bernal-Sprekelsen M, Bleda-Vazquez C, Carrau RL. Ascending meningitis secondary to traumatic cerebrospinal fluid leaks. *Am J Rhinol* 2000 ; 14 : 257-259

[4] Bordure P, Delaroche O, Beauvillain C, Legent F. Fistule périlymphatique : diagnostic par le dosage de Beta-2 Transferrine par immunofixation dans le liquide périlymphatique de l'oreille moyenne. *Ann Otolaryngol Chir Cervicofac* 1994 ; 111 : 180-184

[5] Brodie HA. Prophylactic antibiotics for posttraumatic cerebrospinal fluid fistulae. A meta-analysis. *Arch Otolaryngol Head Neck Surg* 1997 ; 123 : 749-752

[6] Cannoni M, Pellt W, Zanaret M, Abram D, Emram B. Chirurgie du conduit auditif interne. *Encycl Méd Chir* (Éditions Scientifiques et Médicales Elsevier SAS, Paris), Techniques chirurgicales - Tête et cou, 46-010, 1993 : 1-14

[7] Casiano RR, Jassir D. Endoscopic cerebrospinal fluid rhinorrhea repair: is a lumbar drain necessary? *Otolaryngol Head Neck Surg* 1999 ; 121 : 745-750

[8] Castelnuovo P, Mauri S, Locatelli D, Emanuelli E, Delu G, Giulio GD. Endoscopic repair of cerebrospinal fluid rhinorrhea: learning from our failures. *Am J Rhinol* 2001 ; 15 : 333-342

[9] Castillo L, Jaklis A, Paquis P, Haddad A, Santini J. Nasal endoscopic repair of cerebrospinal fluid rhinorrhea. *Rhinology* 1999 ; 37 : 33-36

[10] Chabannes J, Colnet G, Commun C, Rigal MC, Bonnard M. Diagnostic and therapeutic problems of osteomeningeal defects and traumatic cerebrospinal fluid defects of the anterior floor of the base of the skull. Apropos of 95 cases. *Neurochirurgie* 1987 ; 33 : 112-117

[11] Chassany O, Contencin P, Klossek JM, Peynegre R, Serrano E, Sterkers O. Les thérapeutiques périopératoires en chirurgie endonasale. *Rev Laryngol Otol Rhinol* 2001 ; 122 : 221-230

[12] Dessi P, Moulin G, Triglia JM, Zanaret M, Cannoni M. Difference in the height of the right and left ethmoidal roofs: a possible risk factor for ethmoidal surgery. Prospective study of 150 CT scans. *J Laryngol Otol* 1994 ; 108 : 261-262

[13] El Gammal T, Sobol W, van Wadlington R, Sillers M, Crews C, Fisher W et al. Cerebrospinal fluid fistula detection with MR cisternography. *Am J Neuroradiol* 1998 ; 19 : 627-631

[14] Eljamel MS, Pidgeon CN, Toland J, Phillips JB, O'Dwyer AA. MRI cisternography, and the localization of CSF fistulae. *Br J Neurosurg* 1994 ; 8 : 433-437

[15] Gacek R. Arachnoid granulation cerebrospinal fluid otorrhea. *Ann Otol Rhinol Laryngol* 1990 ; 99 : 854-862

[16] Gassner HG, Ponikau JU, Sherris DA, Kern EB. CSF rhinorrhea : 95 consecutive surgical cases with long-term follow-up at the Mayo Clinic. *Am J Rhinol* 1999 ; 13 : 439-447

[17] Gjuric M, Goede U, Keimer H, Wigand ME. Endonasal endoscopic closure of cerebrospinal fluid fistulas at the anterior cranial base. *Ann Otol Rhinol Laryngol* 1996 ; 105 : 620-623

[18] Guevara N, Haddad A, Lonjon M, Paquis P, Santini J, Castillo L. Intérêt de la chirurgie endonasale endoscopique dans le traitement des rhinorrhées cérébrospinales d'origine splénoïdale. *Rev Laryngol Otol Rhinol* 2001 ; 122 : 5-11

[19] Har-El G. What is «spontaneous» cerebrospinal fluid rhinorrhea ? Classification of cerebrospinal fluid leaks. *Ann Otol Rhinol Laryngol* 1999 ; 108 : 323-326

[20] Hegazy HM, Carrau RL, Snyderman CH, Kassam A, Zweig J. Transnasal endoscopic repair of cerebrospinal fluid rhinorrhea: a meta-analysis. *Laryngoscope* 2000 ; 110 : 1166-1172

[21] Hughes RG, Jones NS, Robertson IJ. The endoscopic treatment of cerebrospinal fluid rhinorrhoea: the Nottingham experience. *J Laryngol Otol* 1997 ; 111 : 125-128

[22] Jones ME, Reino T, Gnoy A, Guillory S, Wackym P, Lawson W. Identification of intranasal cerebrospinal fluid leaks by topical application with fluorescein dye. *Am J Rhinol* 2000 ; 14 : 93-96

[23] Kwartler JA, Schulder M, Baredes S, Chandrasekhar SS. Endoscopic closure of the eustachian tube for repair of cerebrospinal fluid leak. *Am J Otol* 1996 ; 17 : 470-472

[24] Messerklinger W. Nasal endoscopy: demonstration, localization and differential diagnosis of nasal liquorrhea. *HNO* 1972 ; 20 : 268-270

[25] Ohnishi T. Bony defects and dehiscences of the roof of the ethmoid cells. *Rhinology* 1981 ; 19 : 195-202

[26] Ommaya AK, Di Chiro G, Baldwin M, Pennybacker JB. Nontraumatic cerebrospinal fluid rhinorrhoea. *J Neurol Neurosurg Psychiatry* 1968 ; 31 : 214-225

[27] Righini C, Reyt E, Lavieille JP, Passagia JG, Charachon R. Traitement chirurgical sous guidage endoscopique des rhinorrhées cérébrospinales d'origine splénoïdale à propos de 5 cas. *Ann Otolaryngol Chir Cervicofac* 1996 ; 113 : 188-195

[28] Schmerber S, Boubagra K, Cuisnier O, Righini C, Reyt E. Méthodes d'identification et de localisation de brèches ostéoméningées etmoïdales et splénoïdales. *Rev Laryngol Otol Rhinol* 2001 ; 122 : 13-19

[29] Senior BA, Jafri K, Benninger M. Safety and efficacy of endoscopic repair of CSF leaks and encephaloceles: a survey of the members of the american rhinologic society. *Am J Rhinol* 2001 ; 15 : 21-25

[30] Shugar JM, Som PM, Eisman W, Biller HF. Non-traumatic cerebrospinal fluid rhinorrhea. *Laryngoscope* 1981 ; 91 : 114-120

[31] Stone JA, Castillo M, Neelon B, Mukherji SK. Evaluation of CSF leaks: high-resolution CT compared with contrast-enhanced CT and radionuclide cisternography. *AJNR Am J Neuroradiol* 1999 ; 20 : 706-712

[32] Toquet J, Bordure P, Herman P, Gayet-Delacroix M, Delaroche O, Legent F. Intérêt du dosage de la bêta-2 transferrine et de la cysternographie IRM pour le diagnostic des fistules cérébroméningées. *Ann Otolaryngol Chir Cervicofac* 1998 ; 115 : 293-298

[33] Wax MK, Ramadan HH, Ortiz O, Wetmore SJ. Contemporary management of cerebrospinal fluid rhinorrhea. *Otolaryngol Head Neck Surg* 1997 ; 116 : 442-449

[34] Woscoboimik D, Remond J, Fischer G, Turjanski L. Les rhinorrhées non traumatiques hypertensives, à propos d'un cas. *Neurochirurgie* 1988 ; 34 : 338-341

[35] Zweig JL, Carrau RL, Celin SE, Schaitkin BM, Pollice PA, Snyderman CH et al. Endoscopic repair of cerebrospinal fluid leaks to the sinonasal tract: predictors of success. *Otolaryngol Head Neck Surg* 2000 ; 123 : 195-201